Hoofdstuk I – Apparatus digestorius

I – Embryologie

mesoblast: stroma en steuncellen alle derivaten darm
spieren MDT
endo-/ectoblast: parenchymale cellen = weefselspecifieke cellen
dooierzak: bekleed met entoblast, intra- en extra-embryonaal deel
mesoderm: serosa, spierlaag en BW darmwand, lijnt entoderm af

stomodeum gevormd door: * frontale knop ← sterke aangroei telencephalon, vormt dak, hierop nasale placodes
* 2 maxillaire zwellingen → zijwand
* 2 mandibulaire zwellingen → bodem

lip- en wangmusculatuur: mesoderm 2e KBg[1] = hyoïdboog → innervatie door N VIII (n. facialis)

tong: KBg 1: tuberculum impar } corpus linguae
tuberculum linguale d/s[2] }
hierin smaakknoppen = papillae fungiformes, en tongspieren ← myotoom occipitale somieten, enkele uit mesoblast
→ epitheel = entoblastisch
algemene sensibiliteit: N V (n. trigeminus) → N III (n. mandibularis) → n. lingualis
speciale sensibiliteit: N VII → chorda tympani
motorische innervatie: N XII (n. hypoglossus)
KBg 2, 3, 4: copula → radix linguae
papillae vallatae en foliatae: N IX en N X
KBg 3 overgroeit aandeel 2 → 2 geen aandeel bezenuwing
→ epitheel tongwortel = entoblastisch
algemeen sensibel: N IX (n. glossofaryngeus) ← KBg 3, N X → r. pretrematicus/n. laryngeus (KBg 4)
speciale sensibiliteit: N IX (glossof.) en N X (n. vagus)
KBg 4 (achterste deel): epiglottis

kieuwspleet 1: epitheel meatus accousticus externus (= trommelvlies)
KBg 1 = mandibulair boog
mesoblast: KB: maxillair
mandibulair (v. Meckel) → beide regresseren m.u.v. caudale deel Meckel → malleolus en incus
pre-maxilla, maxilla, os zygomaticum, deel os temporale (vorming door membraneuze ossificatie), mandibula
spier: m. temporalis, masseter, pterygoideus, voorste deel digastricus (jaw closing), m. mylohyoideus
m. tensor tympani
m. tensor veli palatini
bloed: aortaboog 1
inn.: N V = n. maxillaris ventralis en n. mandibularis
1e entoblastische zakje: ventraal deel verdwijnt ← ontwikkeling tong
dorsaal deel: blinde uitstulping = recessus tubo-tympanicus → middenoorholte en tuba auditiva en diverticulum tubae auditivae (Eq)
KBg 2 = hyoïd boog
kieuwspleet: verdwijnt
mesoblast: KB: Reichert's KB → stapes, processus styloïdeus, os temporalis, lig. styloïdeum, os hyoïdeum
spier: mimische spieren en spieren oorschelp, m. stylohyoideus, achterste deel m. digastricus, m. stapedius, platysma (Car > Eq)

[1] KBg = kieuwboog, KB = kraakbeen
[2] d = dexter = rechts, s = sinister = links

mesoblast sterk groeien → operculum: overlapt groeve boog 3 en 4 → kieuwspleten 2, 3, 4 afsluiten en overige kieuwbogen bedekken → cervicale sinus → verdwijnt
bloed: aortaboog 2
inn.: N VII = n. fascialis

2e entoblastische zakje: grootste deel verdwijnen (ontwikkeling tong)
dorsaal deel: fossa tonsillaris → tonsilla palatina
schildklier : tussen KBg 1 en 2, verbinding via ductus thyroglossus → verdwijnt ; thyroïde geïnvadeerd door UBL

KBg 3
kieuwspleet: verdwijnt (cfr. operculum)
mesoblast: KB → hyoïdbeen
spier → m. stylofaryngeus
bloed: aortaboog 3
inn.: N IX = n. glossofaryngeus

3e entoblastische zakje: divertikel, verbonden via ductus faryngobranchialis III → verdwijnt
epitheel dorsale deel: achterste deel parathyroïde III = externe parathyroïde
epitheel ventrale deel: thymusaanleg

KBg 4 en 6
kieuwspleet: verdwijnt
mesoblast: KB: skelet larynx
spier: KBg 4: constrictoren farynx
m. levator veli palatini
m. cricothyroideus (extrinsieke larynxspieren)
KBg 6: intrinsieke larynxspieren
bloed: aortaboog 4
inn.: N X = n. vagus
n. laryngeus cranialis (extrinsieke larynxspieren)
n. laryngeus caudalis (recurrens) (intrinsieke larynxspieren)

4e entoblastische zakje: divertikel
epitheel dorsale deel: parathyroïd IV = voorste = interne parathyroïd
ventrale deel: thymusaanleg

KBg 5 en 6: verdwijnen vlug
bloed: aortaboog 5 en 6

5e entoblastische zakje: verdwijnt
epitheel x neurale lijst cellen (NLC) → UBL → bij thyroïde

tracheo-bronchiale divertikel → respiratoir primordium
oesofagus: bovenste 2/3 dwarsgestreepte spieren ← n. vagus (van laatste KBgen)
onderste 1/3 gladde spieren ← n. splanchius

maag: draaiing: 1e: 90° om lengteas CCW[3] (caudaal zicht)
→ curvatura minor rechts, c. major links, dorsaal mesogastrium naar links
→ bursa omentalis
→ inn. gewijzigd: linker vagustak: ventrale deel, rechter vagustak: dorsale deel
2e: 90° rond dorso-ventrale-as CCW
→ pylorus rechts dorsaal, cardia links en deels ventraal, duodenum krijgt vorm C-loop en retroperitoneaal, toegang tot bursa omentalis versmalt tot foramen omentale (epiploïcum) = hiatus van Winslow

[3] CW = clockwise, met de klok mee; CCW = counter clock wise, tegen de klok in

lever:

lobus sinister		impressio oesofagea	middendeel		impressio vena cavae caudale	lobus dextra	
lat	med	fissura ligamentum terestis	links	rechts	fossa vesicae felleae	med	lat
				lobus caudatus (dors) - proc. papillaris - proc. caudatus			
				lobus quadratus (ventr)			

lig. coronarium: facies diafragmatica lever – centrum diafragma
lig. hepato-gastricum/duodenale (= omentum minus)
lig. falciforme: lever – ventrale buikwand
lig. triangulare d/s: rechter/linker leverkwab – diafragma

pancreas: dorsale aanleg (alle DS): door draaiing maag links, levert bovenste helft kop, isthmus, corpus, staart; eigen afvoer = ductus pancreaticus, dorsaal = accessorius = ductus van Santorini
ventrale aanleg[4]: thv. aanleg lever, 1 of 2 aanleggingen (Av: 2), HD: versmelten → 1 → ductus pancreaticus ventralis; door draaiing rechts en dorsaal, onder en achter/voor dorsale aanleg (afh. v. DS)
dorsale x ventrale → afvoerbuizen versmelten (Ho): deel dorsale uitmonden in ventrale, definitieve afvoer = ductus van Wirsung
→ afvoerbuizen blijven afzonderlijk (Fe, Can, Cap, Ov, Eq);
Can & Eq: dorsale aanleg apart, dmv. ductus van Santorini via papilla duodeni minor uitmonden in duodenum achter hoofdafvoer
Su & Bo: alleen ductus pancreaticus accessorius (Santorini) blijft

achterdarm: draaiing: 270° rond arteria mesenterica cranialis

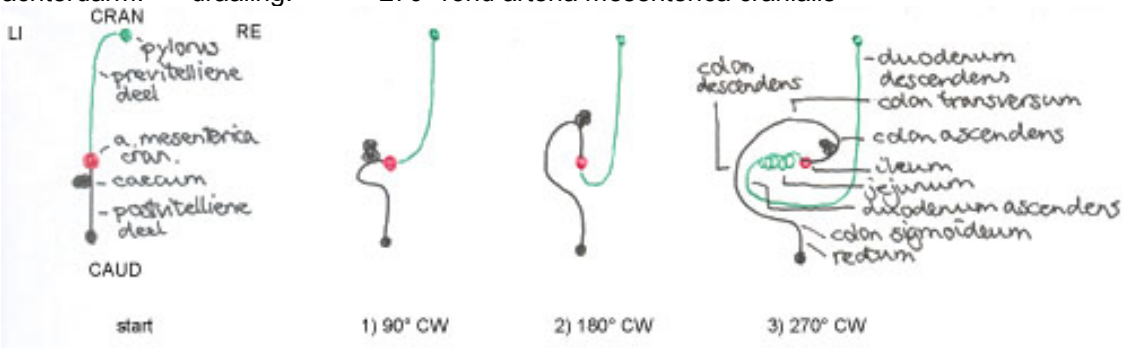

1) al tijdens fysiologische hernia
2) afh. v. DS of tijdens fysiologische hernia
3) → caecum rechts bovenaan tegen rechter leverkwab

II – Anatomie

buikholte: epigastrium = regio abdominis cranialis; xiphoidstreek en regio parachondriaca (tussen mediaanlijn en ribbenboog)
mesogastrium = regio abdominis medialis; regio umbilicalis en regio abdominis lateralis (tussen ribbenboog en tuber coxae) en regio lumbalis
hypogastrium = regio abdominis caudalis; regio pubica en regio inguinalis en uierstreek (Eq en Ru)

vestibulum oris = ruimte voor tandboog:
- vestibulum labiale: lip – snijtanden
- vestibulum buccale: wand – kiezen
via diastema (ruimten tussen I/C en (P)M) verbinding met eigenlijke mondholte

[4] levert onderste helft pancreaskop en processus uncinatus (Ho)

rima oris = mondspleet
philtrum = mediane groeve bovenlip Car en KRu
mondhoek: Eq: thv. 1e kies
Bo: voor 1e kies
Car: thv. 3e-4e kies
in vestibulum buccale uitmonding ductus parotideus:
Eq: thv. 3e bovenkies
Car: thv. 4e bovenkies
Bo: thv. 5e bovenkies
carunculae sublingualis = hongertepeltjes, bedekt uitmonding ductus mandibularis
bodem recessus sublingualis lateralis (= bodem mond naast tong) = gewelfd = crista sublingualis ← uitmonden glandula sublingualis polystomatica via ductuli van Rivini
tongpapillen: mechanische: filiformes (draadvormig)
conicae (kegelvormig)
smaak: fungiformes (rug en zijrand tonglichaam)
circumvallatae (overgang tonglichaam – tongwortel)
foliatae
tonginnervatie: sensibel: algemeen: voorste 2/3: N V3 (= 3e tak N V)
achterste 1/3: N IX, N X
smaak: N VII, N IX, N X
motorisch: N XII
tongbeenspieren: bovenste en onderste
tongspieren:
intralinguale: doorkruisen in 3 richtingen
extralinguale: tong – skelet
- m. genioglosus (verticaal)
O: kinhoek
I: waaiervormig uitstralen in tong, via peesje verbonden met tongbeen
Fie: tong naar voor en beneden
- m. hyoglossus (verticaal)
O: corpus en processus lingualis tongbeen
I: waaiervormig uitstralen in tong
Fie: tong naar achter en beneden
- m. styloglossus
O: vooreinde stylohyoïd
I: uitstralen in tongpunt
Fie: verkorten, opheffen en ombuigen punt, tong zijdelings bewegen
speekselklieren: - kleine = glandulae salivariae minores, basale secretie, in lippen (gll. labiales), wang (gll. buccales dorsales en ventrales), tong, gehemelte
- grote = glandulae salivariae majores:
* gl. parotis: ectodermale oorsprong, tussen achterrand onderkaak en atlasvleugel, begrenzing door oorbasis, hals en keelgang, fascia parotidea, spieren; ductus parotideus via papilla parotidea in vestibulum buccale; Car: klein V-vormig, Ru: klein, komma – rechthoek, Eq: groot, zandlopervorm
* gl. mandibularis: entodermaal, tussen atlasvleugel en basihyoïd, voor groot deel/volledig bedekt door parotis; ductus mandibularis naar hongertepeltje; Car: rond, groter dan parotis, Ru: (veel) groter dan parotis, 2 lobales (rostraal en caudaal), Eq: relatief klein, gebogen, 2 lobales
* gl. sublingualis: entodermaal, langwerpig en plat, langs zijvlakte tong, monostomatica (1 klierpakket, 1 ductus sublingualis major Bartholini → hongertepeltje) en polystomatica (meerdere klierkwabjes, elk afzonderlijke afvoer = ductuli sublinguales minores Rivini → recessus sublingualis lateralis); Car: monostomatica: 2 lobben, caudaal van polystomatica (↔ Ru), polystomatica; Ru: monost.: voor en ventraal van polyst., polyst.: achteraan; Eq: geen monost., polyst.: ca. 30 afvoerbuisjes

slokdarm: - pars cervicalis: proximale 2/3: mediaal, dorsaal van trachea, ventraal van m. longus colli
distale 1/3: links, dichtbij vena jugularis, arteria carotica communis sinister, truncus vagosympathicus sinister, nervus laryngeus caudalis (= recurrens) sinister

- pars thoracica: dorsaal van trachea, rechts van arcus aortae bij bifurcatie trachea, verder ventraal van aorta, via hiatus oesofageus (diafragmaticus) (Bo: thv. 8e ICR, Eq: thv. Th14) in buikholte
- pars abdominalis: heel kort, via cardia in maag

Fe en Eq: craniale 2/3 dwarsgestreepte spieren ← constrictoren farynx
caudale 1/3 gladde spieren ← mesoblast rond slokdarm
Can en Ru: dwarsgestreepte spieren (Ru: laatste deel slokdarm zou eigenlijk gladde spieren zijn → in voormagen → voormagen zijn ontstaan uit laatste deel slokdarm)

maag:
- pars cardiaca: cardiasfincter
- pars fundica
- pars pylorica: antrum pyloricum, canalis pyloricus

* enkelvoudige: Car, Su, Eq; Su en Eq: nog stuk cutaan slijmvlies thv. cardia = embryonale proventriculus = extra gevoelig voor maagzweren
* samengestelde: Ru, meeste compartimenten cutaan slijmvlies, alleen lebmaag intestinale slijmvlies met klieren

milt: bloedvorming, bloedafbraak, bloedopstapeling, RES (= reticulo Endotheliale stelsel = verzamelwoord voor alle organen die iets te maken hebben met immuunsysteem)

lever: omgeven door BWkapsel (splanchnopleura) = kapsel van Glisson, en peritoneum
galgangen → ductus hepaticus d/s → bij leverpoort tot ductus hepaticus communis, geeft ductus cysticus af, (evt. galblaas aan uiteinde) → ductus choledochus → papilla duodeni major
galblaas: tussen lobus quadratus en lobus dexter lever

darmen: lengte: Car: 5x lichaamslengte, Eq: 10x, Su: 15x, Bo: 20x, KRu: 25x

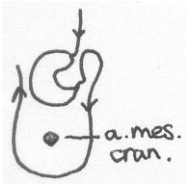

- proximale deel = dundarm = intestinum tenue, nauw lumen, lang
  * duodenum: pars cranialis (S-vormig) – flexura cranialis – pars descendens – flexura caudalis – pars transversus – pars ascendens
  * jejunum
  * ileum
- distale deel = dikke darm = intestinum crassum, wijd lumen, korter
  * caecum: rechts (muv. Su), geen appendix bij huisdieren muv. konijn en haas
  * colon: ascendens (start rechts) (Su en Bo: ansa spiralis, Eq: 2 hoefijzers met opening caudaal) – colon transversum (craniaal van a. mesenterica cranialis) – descendens – sigmoïdeum
  * rectum: taeniae bij Su en Eq

mesenterium dorsale commune: thv. laatste Th/L1 vastzetten op wervelkolom als radix mesenterii, hierin oorsprong a. mesenterica cranialis.
bij Eq thv L5 supplementaire radix rond a. mesenterica caudalis

MDT paard

maag: enkelvoudig, klein, proventriculus als saccus caecus (via margo plicatus over in klierig deel), pars cardia klein, pars funica dik, pars pylorica geplooid, slokdarm onder scherpe hoek geplaatst en zware cardiasfincter → kunnen niet braken, pylorus rechts dorsaal en peritoneaal, tussen 10e – 15e ICR (saccus caecus 14-15 ICR links, cardia 10 ICR rechts, pylorus 11 ICR rechts iets ventraal)

lig. gastro-frenicum: cardia en saccus caecus – diafragma → lig. frenico-lienale en lig. gastro-lienale
lig. gastro-lienale: curvatura major – milthilus
lig. hepato-gastricum: curvature minor – lever
lig. gastro-pancreaticum } pancreas
plica gastro-pancreatica }

darmen:
- duodenum: 1 m, aanvang = ampulla duodeni, S-bocht (uitmonden ductus choledochus en ductus pancreaticus → papilla duodeni major, ductus pancreaticus accessorius via papilla duodeni minor), over in jejunum via flexura duodeni – jejunalis (plica duodeno-colica)

lig. hepato-duodenale: lever
lig. reno-duodenale: rechter nier
lig. caeco-duodenale: basis caeci
plica duodeno-colica: colon transversalis
- jejunum: ca. 25 m, meeste links dorsaal
- ileum: ca. 70 cm, dikkere spierwand, thv. L3 en L4 via ostium ilio-caecale uitmonden in caecum net naast ostium caeco-colicum

plica ileo-caecales: caecum, over hele lengte
- caecum: 1 m, 40 liter, 4 taeniae, alleen dorsaal en mediaal tot apex, dorsaal en lateraal x resp. ileum en colon (plicae), ventraal en mediaal = taeniae libera, plicae semilunares scheiden haustrae, kop: hoog dorsaal rechts, corpus: naar mediaanlijn toe, apex: raak xyphoïd
- colon crassum (= ascendens en transversus): 3-4 m, gemiddeld 80 liter
  * ventraal colon: 4 taeniae: dorsaal: t. mesocolicum laterale (ventr. x dors. colon), t. mesocolicum mediale; ventraal: t. libera laterale en mediale
  * linker dorsaal colon: 1 taenia (ventraal), halfweg 2 dorsale vrije bij
  * rechter dorsaal colon: 3 taeniae: 1 ventraal (verder op colon transversum), 2 dorsale vrije
  * colon transversum: 1 (ventraal)



- colon tenue (= descendens): 2 taeniae: dorsaal en ventraal (vrij), 2-4 m, terug in mediaanlijn, extra mesenterium = mesocolon descendens, thv. L5 rond a. mesenterica caudalis
- rectum: 30 cm, ampulla recti = uitzakking ventrale wand

lever: 3/5 rechts, lengte-as bijna verticaal (links ventraal – rechts doorsaal)

pancreas: corpus rechts in S-bocht duodenum, linker kwab tussen a. coeliaca en a. mesenterica cran. naar links, rechter kwab langs pars descendens duodenum naar rechter nier

milt: zeisvormig, links cranio-dorsaal binnen ribbenboog, milt-linker nier-band = lig. lieno-renale = vaak oorzaak afsnoering dundarm

MDT rund en kleine herkauwers

maag: proventriculus en ventriculus
- rumen: 100-150 liter, 2 horizontale groeven (d/s) = sulcus longitudinalis → dorsale penszak met saccus cran. en ventrale penszak, dwarsgroeven = sulcus coronarius dors. en ventr. → verbinden horizontale groeven en isoleren blindzak achteraan beide penszakken = saccus caecus caudo-dorsalis en –ventralis, penspijlers = pilae rumines; voorste 2/3 via BW aan psoasspieren, via omentum minus aan lever
- reticulum: 7-18 liter, sulcus rumino-reticularis → plica rumino-reticularis → ostium rumino-reticulare; fixatie aan slokdarm, pens, boekmaag; aesculatie best rechts achter elleboog

slokdarmsleuf = sulcus reticuli, labium d/s
- omasum: 7-8 liter, ostium reticulo-omasicum met sulcus omasi (= boekmaagsleuf), = soort van zeef = fundamenteel in verteringsstrategie Ru, ostium omaso-abomasicum; aesculatie rechts thv. 9^{e} ribKB
- abomasum: 10-20 liter, plicae spirales abomasi, zwakke pylorus-sfincter → torus pyloricus; bijna niet gefixeerd (craniaal: boekmaag, caudaal: duodenum) → verplaatsingen

innervatie: parasympatisch: n. vagus
- dorsale tak, was rechter tak, origineel op c. major
- ventrale tak, was linker tak, origineel op curvatura minor

draaiing maag niet volledig gevolgd: dors.: viscerale deel maag, reticulo-rumen (= dorsale uitgroei), ventr.: parietale deel, omasum (= ventrale uitgroei primitieve darm)

sympatisch: intramurale ganglia voor modulatie neuro-transmissie (vnl. Auerbach plexus)
intramurale BV

darmen: 30-60 m, verdrongen in bursa supra-omentalis (rechts)
- caecum: geen taeniae
- colon ascendens: gyri centripetales: Bo: 1,5-2, Ov: 3, Cap: 4

lever: insnoeringen minder duidelijk, indeling rechter en linker lobus in mediaal en lateraal deel niet te zien, verticaal tegen diafragma

pancreas: Bo: alleen ductus pancreaticus accessorius (Santorini)
KRu: alleen ductus pancreaticus (Wirsung)

MDT varken

maag: diverticulum ventriculi op fundus wijst naar rechts caudaal en middel annulaire groeve geïsoleerd van fundus, 1-6 liter, sterke pylorussfincter **én** torus pyloricus, alle delen slechts 1/3; ligging afh. v. vullingstoestand

dundarm: 15-20 m
- duodenum: ca. 1 m
- jejunum: 15-19 m, vnl. rechts (draaiing > 270°)
- ileum: ca. 1 m

dikdarm: 3-6 m
- caecum: ca. 2 liter, vnl. links, 3 taeniae (alleen ventrale vast aan plica ileo-caecalis)
- colon ascendens: 3,5 wijde centripetale windingen, 2 taeniae, op centrifugale windingen geen taeniae

lever: veel interlobair BW, diepe incisurae

MDT hond

korte passagetijd: Can max. 2 dagen, Fe 1 dag

maag: ligging afh. v. vullingstoestand, U-vormig

dundarm: 2-5 m
dikdarm
- caecum: ca. 6 cm, kurkentrekker
- colon: Can 70 cm, Fe 35 cm
- rectum: in zona intermedia overgang anale kanaal→aars klieren = glandulae circumanales, op linea ano-cutanea (mucosa anus→huid) anaalzakje = sinus paranalis zijdelings van aars, in wand hiervan talgklier = glandula sinus paranalis

lever: zeer diepe insnijdingen, alle lobben aanwezig

MDT vogels

mondholte: choanenspleet, hierachter infundibulairspleet

slokdarm: pars cervicalis onderste deel rechts, sommige Av saccus esophagealis, krop = ingluvies

maag: kliermaag = pars glandularis, achterste deel = isthmus = overgangsgebied beide magen, spiermaag = pars muscularis, mm. crassi (sterk) en mm. tenues (zwakker)

dundarm: halfweg jejunum diverticulum vitellinum = restant dooierzak, eerst nog ingedroogde dooier later lymfoïd orgaan

dikdarm: 2 caeca, cloaca:
1) coprodeum: opstapeling mest
2) urodeum: kleinste, ureters dorsaal op papil, lateraal ♂: ductus deferens op conische papil/ ♀: linker eileider lateraal van linker ureter; in zijwand corpus vasculare paracloacale = BVkluwen → lymfe voor erectie
3) proctodeum: zeer kort, dorsaal opening bursa Fabricii, beiderzijds bursa cloacalis accessorius caudo-lateraal van vorige (alleen kip), in dak glandula proctodealis dorsalis

anus: labium dorsalis en ventralis (draagt phallus)

lever : lobus sinister klein
lobus dexter hartvormig
hoender- en eendachtigen: grote galblaas, duif- en parkietachtigen: geen galblaas

Hoofdstuk II – Apparatus respiratorius

I – Embryologie

respiratoire goot = medio-ventrale uitstulping caudale deel (= achter 4e entoblastische uitstulping) faryngeale darm
tussen goot en primordium slokdarm: beiderzijds overlangse groeve → inwendig een kam → versmelten → respiratoire blindzak → proximaal deel: larynx (spierinnervatie door N X) en trachea; voorste stuk open = primaire glottis; distale deel: rechter en linker primordium long → secundaire en tertiaire vertakkingen → bronchi en bronchioli
entoblastische oorsprong → epitheel (kubisch → trilharen), klieren
omgevende mesoblast: BW, gladde spieren, KB, uitwendige bekleding longoppervlak

II – Anatomie bij zoogdieren

A. Neus
neusseptum = KB
neusgaten: lateraal en mediaal neusvleugen (→ neustrompet bij Eq), beiderzijds dorso-lateraal en ventro-lateraal neusKB (ondersteunt laterale neusvleugel); Su: + snuitbeen; Bo: dorsale deel van dorso-laterale neusKB afgescheiden, + ankervormig KB lateraal en mediaal (ondersteunen resp. ventro-laterale neusgat en vleugelplooi ventrale neusschelp); Eq: + X-vormig vleugelKB, dorsale plaat mediale neusvleugel te voelen, + lange hoorn ventraal in laterale neusvleugel
neusspiegel: verdeeld in kleine velden, bij Su en Bo hiertussen uitmonden klieren, Su: snuitschijf, Bo: stuk bovenlip bij betrokken

B. Neusholte
choanae = inwendige neusgat
conchae = neusschelpen, 3 (dorsaal (langste), mediaal, ventraal), hebben benige basis = ossa turbinata (vertrekken als basaallamel op schedelbeen, leveren spiraal-lamellen, als uiteinden versmelten → vorming sinus (conchae)), verdelen in 3 neusgangen (dorsaal: tussen neusdak en dorsale neusschelp; middelste: tussen dorsale en ventrale neusschelp, hierin meeste sinussen uitmonden; ventraal: tussen ventrale neusschelp en neusbodem; komen mediaal samen in gemeenschappelijke neusgang (tussen mediale neusseptum en neusschelpen))
Bo: dorsaal: lang en driehoekig, achteraan sinus conchae dorsalis; ventraal: groter dan dorsaal; midden: vormt sinus conchae mediae
Eq: dorsaal: naar ventraal opgerold, rostraal deel, caudaal deel (sterk opgerold → van neusholte afgesloten → sinus conchae dorsalis, in wijde verbinding met sinus frontalis → sinus concho-frontalis); ventraal: naar dorsaal opgerold, rostraal deel, caudaal deel → sinus conchae ventralis, via canalis infraorbitalis verbinding met sinus maxillaris rostralis; middelste: klein, alleen achteraan neus, opgerold → sinus conchae mediae, in verbinding met sinus maxillaris caudalis

C. Paranasale sinussen
uitgroeiingen nasale epitiheel in mesoblast en nasale conchae, verbonden met neusholte: collectief (sinussen in serie, bijv. Eq), individuele verbinding (parallel, meestal achteraan, bijv. Su)

* sinus maxillaris: Car: alleen recessus maxillaris; Eq: door beenschot opgedeeld in rostraal en caudaal deel
* sinus frontalis: omvat dorsaal deel schedel tussen neusholte – hersenholte – orbita – pariëtaal, occipitaal en temporaal been bij Su en Bo, levert benige spil hoornen Ru, links en rechts door septum gescheiden, monden apart uit in neusholte (uitgez. Eq: verbinding caudale maxillaire sinus); Fe: sinus niet ingedeeld; Can: 3 afdelingen = lateraal, mediaal, rostraal; Su: verdeling wisselvallig; Ru: dwars septum → rostraal: lateraal, intermedius, mediaal; caudaal: rostro-mediaal, caudo-lateraal (levert hoornpit); Eq: dwarse lamellen: rostrale, mediale, caudale recessus
* sinus lacrimalis: alleen duidelijk bij Bo en Su, in verbinding met sinus maxillaris
* sinus palatinus: niet bij Car en Su; Ru: in harde gehemelte en processus palatinus van de maxilla, verbinding met sinus maxillaris
* sinus sphenoïdalis: in pre- en basisphenoïd, klein en onregelmatig, bij Bo 50% van de gevallen afwezig

D. Larynx
epiglottis, cricoïd, arytenoïd, thyroïd (Bo: groot corpus, ventraal prominentia laryngea; Eq: grote caudale insnijding, klein corpus); larynxholte: vestibulum laryngis, cavum laryngis intermedium, cavum infraglotticum;
gewrichten: hyoïd x thyroïd, thyroïd x cricoïd, cricoïd x arytenoïd
banden: epiglottis – thyroïdcorpus, epiglottis – basihyoïd, thyroïd – thyro-hyoïd en basihyoïd = membrana thyro-hyoidea, thyroïd – cricoïd = ligamentum crico-thyroïdeum, cricoïd – arytenoïd, tussen arytenoïd KBen, cricoïd – 1e tracheaal ring, voorrand arytenoïd – epiglottis (Eq) = lig. vestibulare, processus vocalis arytenoïd – medio-caudale rand thyroïdcorpus = lig. vocale, Ca en Eq: tussen ligg. vestibulare en vocale zakje van Morgagni = ventriculus laryngis lateralis
spieren:

KB onderling:
- m. crico-thyroideus (inn.: n. laryngeus cran.)
- m. crico-arytenoideus dorsalis
- m. crico-arytenoideus lateralis
- m. arytenoideus transversalis
- m. thyro-arytenoideus → Ca en Eq: m. ventricularis, m. vocalis

} n. laryngeus caud. (recurrens)

- m. thyro-hyoideus
- m. hyo-epiglotticus
- m. sterno-thyroideus

} n. laryngeus cran.

E. Trachea
lig. annularia tracheae: verbinding KBringen
m. trachealis: gladde spier, verbindt uiteinden ringen
spatium retromucosum: tussen spier – uiteinde ring, hierin lymfoïed weefsel
Ca: doorsnede ovaal, geen spatium retromucosum
Bo: doorsnede driehoekig, scherpe dorsale kam → groot driehoekig spatium retromucosum (tuberculose)
KRu: doorsnede U-vormig
Eq: doorsnede ovaal, rechter uiteinde ring overlapt linker
- pars cervicalis: ventraal van oesofagus en hypaxiale halsspieren, dorsolateraal a. carotis comm. d/s en truncus vago-sympathicus en n. laryngeus dors.; op einde hals rechts van oesofagus
- pars thoracica: tussen beide pleuraplaten, dorsaal van v. cava caud., rechts van arcus aortae, bifurcatie boven hartbasis = thv. 5e ICR (hoek tussen hoofdbronchen = carina, bij Av hierboven syrinx) (bij Su en Ru boven bifurcatie een tracheale bronchus)

hoofdbronchus → lobaire bronchen → segmentaire bronchen → interlobulaire bronchen → intralobulaire bronchen → terminale bronchiole → respiratoire bronchiole → alveolaire gangen → alveolaire zakjes

F. Longen
facies diafragmatica: concaaf
facies costalis: convex
apex pulmonis: thv. 1e rib
facies medialis: impressio cardiaca, aortica, oesofagea, sulcus (impressio) venae cavae caudales, diepe incisura cardiaca

rechter long	*linker long*	
lobus cranialis	lobus cranialis	craniaal deel
		--- incisura cardiaca ---
		caudaal deel
--- fissura interlobularis caudalis ---	--- fissura interlobularis caudalis ---	
lobus medius (uitg. Eq)		
lobus accessorius		
lobus caudalis	lobus caudalis	

Eq: rechts: l. cran. links: l. cran
--- fissura interlobularis caudalis ---
l. caud. l. caud
l. acc.

Ru: rechts: br. trachealis links:
l. cran. l. cran
p. cran. p. cran.
--- incisura cardiaca ---
p. caud. p. caud.
--- fissura interlobularis cranialis ---
l. medius
--- fissura interlobularis caudalis ---
l. caud. l. caud.
l. acc.

Ca: rechts: l. cran. links: l. cran.
p. cran. p. cran.
--- incisura cardiaca ---
p. caud. p. caud.
--- fissura interlobularis cranialis ---
l. medius
--- fissura interlobularis caudalis ---
l. caud. l. caud.

lymfevaten: 2 plexussen: oppervlakkige door pleura
diepe volgt bronchen
lymfeknopen thv.: bifurcatie: lnn. tracheo-bronchialis d/s/medii
tracheale bronchus: lnn. tracheo-bronchialis cran.
lymfocentrum pulmonale, lnn. mediastinales, d. thoracicus

n. vagus en sympatische vezels: bronchiale kliertjes en spiertjes;
sympaticus: ggl. cervicale medium en stellatum
parasympaticus: x sympaticus → plexus cardiacus → plexus pulmonalis

III – Anatomie bij vogels

neusgat: os premaxillare en os nasale
trachea: ringen volledig gesloten
syrinx: KBenige wand:
- tympanum: 3 of 4 verwijde tracheale KBringen, direct aaneensluiten → stevige KBcilinder
- intermediaire KBringen: 4 smalle afgeplatte KBringen ruist voor bifurcatie syrinx
- pessulus: mediaan pyramidaal thv. bifurcatie, dorsoventraal gericht
- caudaal deel: parig, 3 wijde C-vormige bronchale KBringen

productie geluid:
- membrana tympaniformis medialis: pessulus – mediale wande primaire bronchus
- membrana tympaniformis lateralis: laatste intermediaire KBring – 1^{e} bronchale KBring syrinx
- ♂: bulla syringealis – bulla tympanica (resonantieapparaat?)

secundaire bronchi: 4 medio-ventraal, 8 medio-dorsaal, 8-tal latero-ventraal, 25-30 latero-dorsaal

→ parabronchen (500-tal)
cran. deel long = paleopulmo, 2/3
caud. deel = neopulmo, 1/3
kip: 8 luchtzakken: saccus cervicalis, s. clavicularis, s. thoracicus cran. (2), s. thoracicus caud. (2), s. abdominalis (2)

Hoofdstuk III – Systema cardiovasculare et lymphovasculare

II – Evolutie hart

A. Voorouders
hart rechte buis met 4 afdelingen = sinus venosus (caudaal), atrium, ventrikel, conus arteriosus (bulbus cordis) (craniaal)

B. Vissen
uitbouw ventrikel → buigen hartbuis → sinus venosus en atrium dorsaal van ventrikel

C. Tetrapoda
toename hartkromming → ventrikelgebied meer caudaal en veneuze pool meer craniaal → veneuze en arteriële pool dichtbij elkaar dorsaal van ventrikel, sinus venosus en conus arteriosus verdwijnen, geleidelijk inschakelen pulmonaire circulatie → hart 2 helften

D. Amfibieën
4 primitieve hartdelen, sinus venosus x rechter atrium, venae pulmonales x linker atrium, in conus arteriosus spiraalvormige kam

E. Reptielen
atria volledig gescheiden, onvolledig interventriculair septum, conus arteriosus 3 kanalen: 2 aorta's, 1 a. pulmonalis

F. Aves en mammalia
2 gescheiden bloedsomlopen, sinus venosus opgenomen in wand rechter atrium, conus arteriosus 2 kanalen: 1 aorta, 1 a. pulmonalis

III – Evolutie bloedsomloop

A. Arterieel
vissen: hart → aorta ventralis → 4-5 afferente kieuwboogslagaders → capillairnet kieuwen → efferente kieuwboogslagaders → aorta dorsalis (bilateraal)
aortabogen → aa. carotides (kop), systeembogen (romp), aa. pulmonales (longen)
vertebraten: aorta dorsalis → viscerale takken → onpare medioventraal (naar derivaten visceraal blad hypomere = SVS en AHS, a. broncho-oesofagea, a. coeliaca, a. mesenterica cran., a. mesenterica caud.)
→ pare laterale (naar derivaten mesomere en gonaden)
→ pare somatische takken (derivaten epimere = rompspieren, spieren ledematen, skelet, dermis, neurale buis)

B. Veneus
als arteriën
vissen: via vv. cardinales, tetrapoden: via vv. cavae

IV – Ontogenese bloedsomloop

B. Ontwikkelingsfasen
1) vitelliene fase: vitelliene circulatie dominant
2) placentaire fase: vitelliene circulatie verdwijnt volledig (alleen a. mesenterica cran. over), placentaire circulatie neemt over, uitbouw circulatie hersenen, lever, metanefroï
3) neonatale fase: placentaire circulatie valt weg

C. Primitieve bloedsomloop
bloed en cardiovasculair systeem = mesoblastische oorsprong, intra- en extra-embryonaal; prim. viscerale bloedsomloop in mesoblast splanchnopleura, prim. somatische bloedsomloop in mesoblast lichaamswand
* viscerale bloedsomloop: centrale hartbuis, 2 ventrale aorta's, 2x6 aortabogen, 2x (→1) aorta dorsalis, aa. en vv. vitellienae
IEC (intra-embryonaal coeloom) → 1 pleuro-pericardiale holte
hartbuis (endocard) omringd door splanchnopleuraal mesoblast → myo- en epicard
dorsaal en ventraal mesocardium (benen pleuro-pericardiale holte) verdwijnen
caud. hartbuis vv. vitellinae (x capillairen navelblaasje)
cran. ventr. aorta's → rond cran. uiteinde prim. voordarm naar dors → aortabogen I (x aorta dorsalis) → tak naar aanleg oog en hersenen (= aanleg apicaal uiteinde carotis interna)
dorsale aorta's → meerdere medio-ventrale takken naar primitieve darm, versmelten in rompstreek (niet in farynxstreek) → aorta dors. → reductie # medio-ventrale takken en worden onpaar (rechts over) (ondertussen vorming aortabogen II – VI)
* somatische bloedsomloop: arterieel: parige takken aorta dors. lichaamswand
veneus: cardinalissysteem = v. cardinalis cran. x caud. = communis = ductus van Cuvier
* eerste bloedeilandjes (EE) = eilandjes van Wolff en Pander = clusters mesenchymale cellen in chorion, hechtsteel, splanchnopleura om dooierzak
aa. vitellienae → a. omphalomesenterica
vv. vitellienae → vv. omphalomesenterica

D. Volwassen bloedsomloop
Figuur 44
boog 1 = mandibulair boog, verdwijnt, maar draagt bij tot vorming a. maxillaris
boog 2 = hyoïd boog, verdwijnt behalve dorsale deel → a. stapedia
boog 3: oorsprong a. carotis interna (rest door cran. deel primaire aorta dors.), geeft a. carotis externa → x a. stapedia en neemt gebied over
boog 4: linker aorta, rechter stam a. subclavia dexter
boog 5: verdwijnt
boog 6: a. pulmonalis, rechts verdwijnen segment tussen a. en aorta dors. (→ geen ductus arteriosus van Botalli), links wel (→ ligamentum arteriosus van Botalli)
a. subclavia sinister uit C6, verschuift naar craniaal

bloedvaten prim. lichaam = capillairen, vormen grotere BV door: onderlinge versmelting, haemodynamische factoren, invloed orgaan zelf
4 paar veneuze kanalen in sinus venosus: 3 viscerale, 1 somatische:
1) vv. vitellinae (omphalomes): dooierzak, SVS en derivaten
v. porta hepatica-stelsel: darm → lever
vv. hepaticae: lever → hart
2) vv. umbilicales: placenta → SVS
} extra-embryonaal
3) vv. pulmonales: longen → hart
vv. cardinales: lichaamswand en extremiteiten → hart } intra-embryonaal
alle systemen venen initieel bilateraal (muv. vv. pulmonales) → links regresseert (voor v. umbilicalis rechts!)

Figuur 50
vv. vitellinae: v. porta hepatica, leversinusoïden, als vv. hepaticae het craniale deel v. cava caud.
cran. deel = vv. revehentes, tussen septum transversum en sinus venosus → prim. vv. hepaticae → rechts: v. revehens communis = posthepatisch segment v. cava caud.
middendeel: leversinusoïden
cuad. deel = vv. advehentes, deel tussen lever – navel verdwijnt behalve rechter deel net achter leveraanleg → v. porta en v. mesenterica cran., uit anastomosen tussen links en rechts → v. splenica en v. mesenterica caud.
vv.umbilicales intraseptale delen → leversinusoïden → in contact met vv. vitellinae, cran. deel regresseert → alle bloed door lever → shunt = ductus venosus (Arantii) (niet bij Eq en Su) → niet door sinusoïden en direct van placenta naar hart → lig. venosum Arantii en lig. teres hepatis

Figuur 53

vv. cardinales: cran./caud. d/s → communis d/s → elk in overeenstemmende sinushoorn eindigen, anastomosen: links onderontwikkeld en rechts verder uitgebouwd, additionele venen zullen v. cardinalis caud. gaan vervangen:
- vv. subcardinales: nieren/gonaden
- vv. sacrocardinales: achterste extremiteiten
- vv. supracardinales: lichaamswand (vv. intercostales)

cran: alle vertebraten uitgez. Mammalia: v. jugularis interna + aftakkingen
Mammalia: veneuze sinussen → v. jugularis interna → v. cava cran. (samen met v. subclavia), verbinding v. cardinalis cran. sinister – linker sinushoorn verdwijnt, dwarsverbinding v. cardinalis cran. d en s → v. branchiocephalica sinister → alle bloed van links→rechts = oorsprong v. cava cran., communis links → v. obliqua van Marshall (lat.) en lateraal deel sinus coronarius (med.) → vv. coronariae

caud: additionele venen allemaal mediaal hiervan
* vv. subcardinales: med. van mesonefroï, uit beginstuk v. cardinalis caud., capillair netwerk tussen mesonefroï → 2 hoofdstammen, anastomosen met
  1) vv. cardinalis caud., dwars door interstitiëel weefsel mesonefros, netwerk rond tubuli
  2) elkaar → v. renalis sinistra → verdwijnen v. subcardinalis sinister behalve caud. deel → v. gonadalis s. → alle bloed links→rechts → v. subcardinalis d. vergroten → v. renalis dexter, v. gonadalis d. verliest contact met v. cardinalis caud. d. → anastomose met v. hepatica dextra → prox. deel v. cava caud. (tussen lever – nier = p. hepatica), verlengt ten koste van v. subcardinalis d.
* vv. sacrocardinales: voor achterste lidmaat, onderling anastomose → links verdwijnt, v. iliaca communis dexter.; v. sacrocardinalis d. → meest caudale deel v. cava caud. (= p. sacrocardinalis)
* vv. supracardinales: = laterale sympathische aders, lichaamswand → vv. intercostales → nemen taak vv. cardinales caud. over → oblitereert[5] muv. caudale stuk → verliest verbinding hart, nieuwe anastomose met v. supracardinalis → v. ileaca comm. (uit v. ileaca externa en interna) en sacraal deel v. cava caud.

grootste deel vv. cardinales caud. verdwijnen → ↑belang vv. supracardinales
- abdominaal deel: caud. deel v. supracardinalis sinister oblitereert, rest versmelt met dexter → postrenale deel v. cava caud.
- thoracaal deel: mediane anastomose, rechts → v. azygos, links → v. hemiazygos (= mediale sympathische aders)

V – Lymfestelsel

oorsprong: mesoderm
ontwikkelt parallel met veneuze systeem: zakvormige uitgroeiingen wand grote grote venen door vasculogenesis en angiogenesis vanuit splanchnopleurale precursoren
6 lymfezakken:
* saccus lymphaticus jugularis: parig, waarschijnlijk uit v. jugularis, van voorste extremiteiten – basis schedel, verbonden met vv. thv. veneuze hoek (= v. card. cran. x v. subclavia)
* s. l. iliacus: parig, lumbaalstreek thv. v. card. caud. x v. iliaca, 2 delen:
  1) lumbaal deel, gepaard, wijd lumen
  2) iliacaal deel, onpaar, netvormig, vele holten

→ lymfevaten en lnn in lumbaal- en iliacaalstreek, met s. l. retroperitonealis → darmlnn.
* s. l. retroperitonealis: onpaar, uit venen dorsale lichaamswand, x lumbale lymfezak en “cisterna chyli” en → darmlnn.
* s. l. inguinalis: thv. lieskanaal, → netwerk liesstreek en achterste extremiteiten, → lnn liesstreek en achterste lidmaat
* cysterna chyli: s. l. jugularis x s. l. inguinalis → netwerk thv. nieraanleg = cysterna chyli
* ductus thoracicus: oorspronkelijk 2, gedilateerd uiteinde = pars ampullaris, x linker s. l. jugularis, voorste deel onpaar links tussen slokdarm – wervelkolom, achterste deel paar samen met rechter en linker v. azygos; rechter lid wordt hoofdstam, buigt naar links, x onpaar voorste deel; → Ca: lnn retro-pharyngeale en mandibulaire en parotis, Su: lymfevaten naar trachea en longen → lnn

[5] vernietigd/vergroeit

saccus lymphaticus → lymfevaten, muv. cysterna chyli regresseren alle s. l. tijdens foetale leven

lymfeknopen ontstaan:
- in associatie met s. l.: met endotheel afgelijnde holten → netwerk → doorkruist met BWsepta en BV → intensieve capillairvorming → accumulatie lymfoblasten
- in associatie met LV: bij gastrointestinale lnn en deze van ledematen; LV omsluiten mesenchym → reticulair BW, lymfoblasten bevolken lnn in wording (ontstaan ter plekke uit mesenchym/vanuit milt en/of beenmerg), massa's secundair verdeeld

bloedlnn: Ru (hemale lnn), geen afferente/efferente vaten, sinus met bloed doorstroomt, 1-2 cm, vorming antilichamen (?)

cellulaire component =
- lymfoïd weefsel: vaste cellen (reticulumcellen, fagocyterend, aanmaak lymfocyten (= lymphopoiesis)) en mobiele elementen (lymfocyten, plasmacellen, macrofagen)
- lymfefollikels: kleine massa's lymfoïd weefsel, hoofdbestanddeel lymfoïde organen (lnn, milt, thymus, tonsillen, beenmerg), ook lokaal in supepitheliaal BW langs AHS, SVS, UGS: in groepjes (= folliculi lymphatici aggregatici) of solitair (folliculi lymphatici solitarii)
- lymfeknopen (lnn): omkapselde organen, hoofdzakelijk lymfefollikels, filter, boonvormig grijs-geel tot grauwbruin, in serie of parallel, verbonden door netwerk LV, voornaamste op verloop BV; afferente vaten aan convexe zijde, efferente langs hilus (Su en olifant: andersom); regionale lnn: afvoer van specifiek orgaan (primaire lymfe)

vasculaire component =
- lymfevaten (LV): capillairen → vaten → stammen → venen → rechter hart; capillairen niet macroscopisch zichtbaar, 3D-netwerk, begint blind in BW; niet in grote klieren (lever, milt), tonsillen, lnn, beenmerg, ZS (wel meningen), hyalien KB, navelstren, epitheel huid, cornea, lens en corpus vitreum; kleppen (1 voor kleine, 2 voor grote); geleidende (1^{e} deel) en transporterende (2^{e} deel) vaten (met spiervezels)
- lymfe: verspreid afweercellen, pathogene organismen, tumorcellen; helder kleurloos – lichtgeel (darm: melkachtig door verhoogd vetgehalte); flow = passief: spiercontractie, darm-peristaltiek, pulsatie arteriën, AH bewegingen

Ca: weinig lnn, boonvormig, plat, meestal solitair
Bo: groot, boonvormig, plat, meestal solitair
Su: groot, onregelmatig
Eq: klein, groot #, sferisch, meestal grote groepen

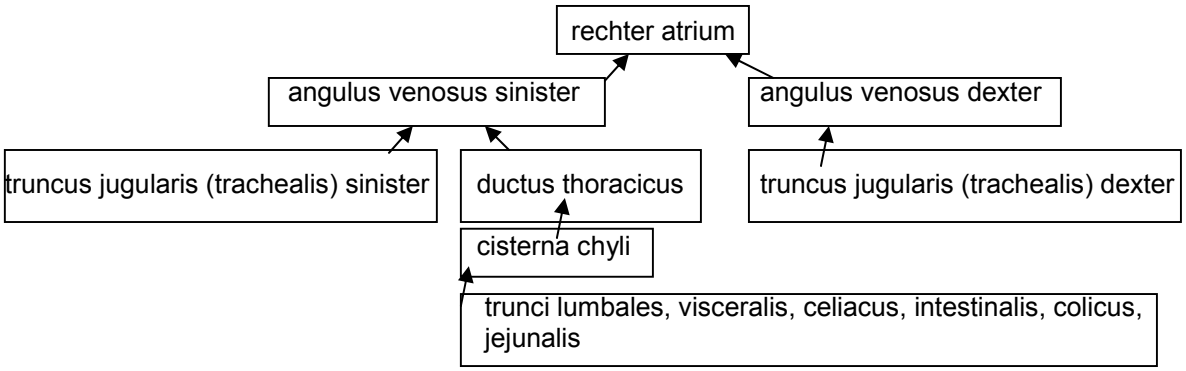

ductus thoracicus: lymfe achterste 1/3 lichaam
cisterna chyli: ampullair verwijd
truncus jugularis: voorste 1/3 lichaam

lymfecentrum = groep lnn in bepaald gebied, constant en op dezelfde plaats bij alle DS (Ca en Ru: 1 of 2 grotere lnn, Eq en Su: groepjes kleinere lnn)

VI – Vogels

A.
hoog metabolisme → hoge lichaamstemperatuur (40-42°C!)

B.
rechter ventrikel: geen papillair spieren; AVklep = spierplaat, vast aan buitenwand
linker ventrikel: AVklep: 3 kleppen

E.
geen lnn (uitg. gans en eend: lnn in hals-, borst- en lendenstreek

Hoofdstuk IV – Apparatus uro-genitalis

Nog niet beschikbaar.

Heb jij hier een samenvatting van? Stuur het dan in naar studiehulp@studentonbekend.nl*!*

Practicum

tandformules

hond	3I	1C	4P	2M	totaal: 42
	3I	1C	4P	3M	scheurkiezen: P4 boven, M1 onder # wortels M: boven 3, onder 2
kat	3I	1C	3P	1M	totaal: 30
	3I	1C	2P	1M	# wortels kiezen: P4 boven 3, rest 2 boven geen P1, onder geen P1, P2
paard	3I	1C	3P	3M	totaal: 40, isodont
	3I	1C	3P	3M	merrie geen C → 36 geen P1
herkauwers	0I	0C	3P	3M	totaal: 32
	4I	0C	3P	3M	geen P1
varken	3I	1C	4P	3M	totaal 44, isodont
	3I	1C	4P	3M	

pens

1. slokdarm
2. netmaag
3. pensatrium
4. ventrale penszak
5. dorsale penszak
6. dorsale blindzak
7. ventrale blindzak
8. linker longitudinale pensgroeve
9. caudale dwarsgroeve
10. craniale dwarsgroeve
11. sulcus rumen-reticulorum
16. slokdarmsleuf
17. ostium reticulo-omasum
20. ostium rumen-reticulorum

12. rechter longitudinale dwarsgroeve
13. insula ruminis
14. boekmaag
15. lebmaag
18. sulcus omasi
19. lebmaagopening

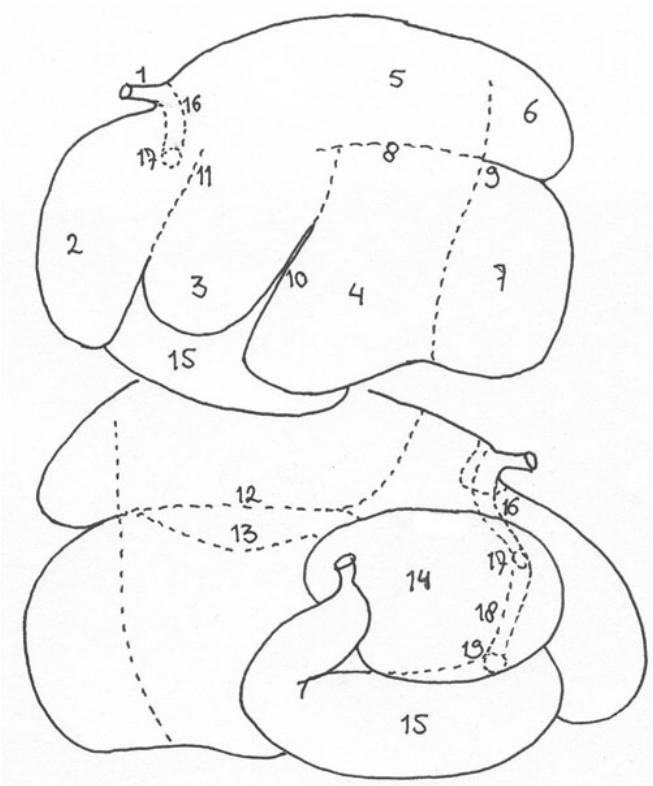

<u>lever</u>

1. lobus sinister lat.
2. lobus sinister med.
3. lobus quadratus
4. lobus dexter med.
5. lobus dexter lat.
6. galblaas
7. lobus caudatus
8. processus papillaris
9. processus caudatus
10. slokdarm
11. v. cava caud.
12. hilus (a. hepatica, v. porta, ductus hepaticus)
13. lig. falciforme
14. lig. triangulare sinistrum
15. lig. triangulare dextrum
16. lig. hepatorenale

paard (*figuur rechts*)
geen: galblaas, proc. papillaris

rund
1'. lobus sinister (1+2)
4'. lobus dexter (4+5)
17. omentum minus

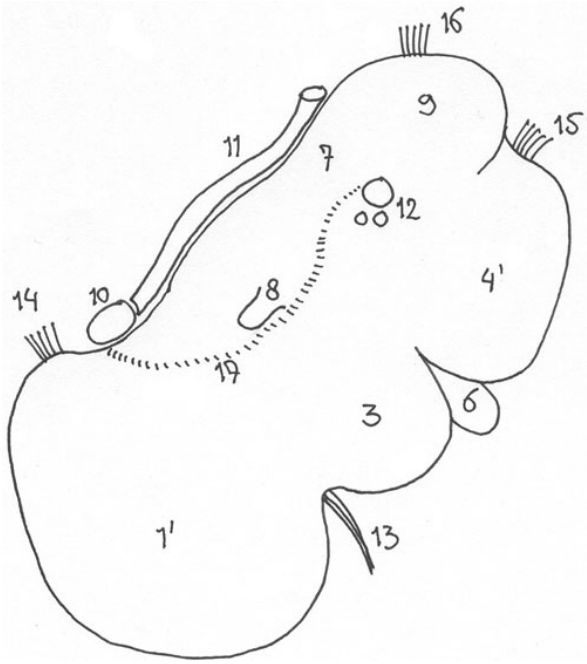

hond

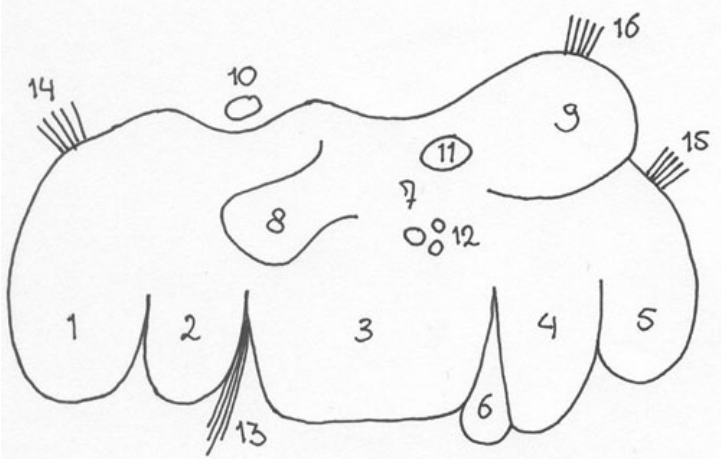

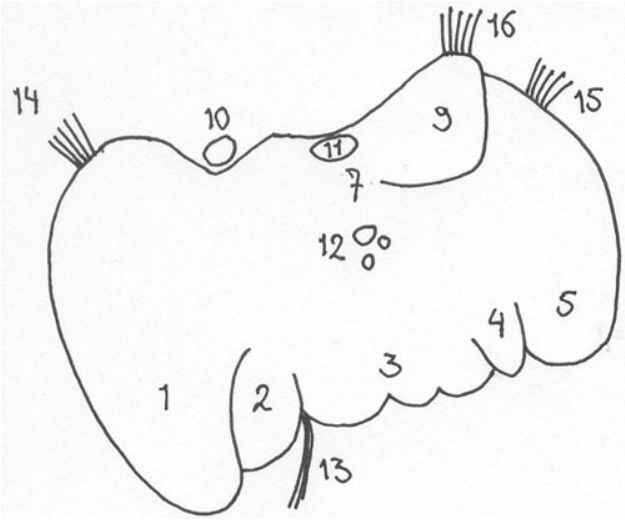

varken
geen: proc. papillaris

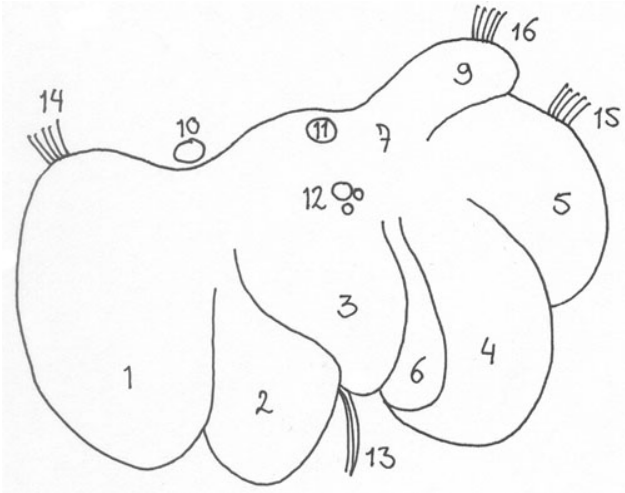

maag

1. slokdarm
2. pars non-glandularis
3. pars cardiaca
4. pars fundica
5. pars pylorica
6. torus pyloricus
7. diverticulum ventriculi (kleine blindzak)
8. ostium omasum-abomasicum

hond

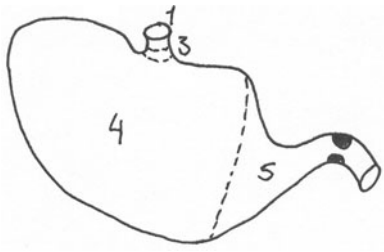

paard

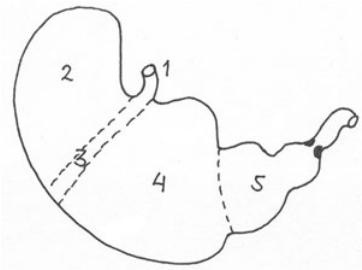

rund

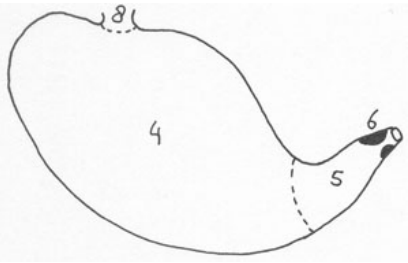

varken

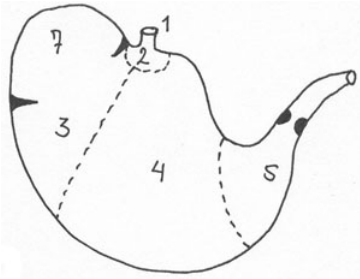

longen

1a. lobus cran. pars cran.
1b. lobus cran. pars. caud.
2. lobus caud.
3. lobus medius
4. lobus accessorius
5. incisura cardiaca
6. fissura interlobularis caud.
7. fissura interlobularis cran.
8. bronchus trachealis

hond

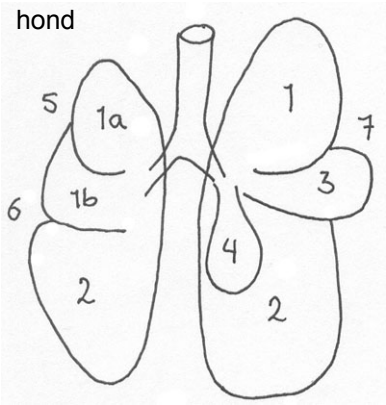

paard

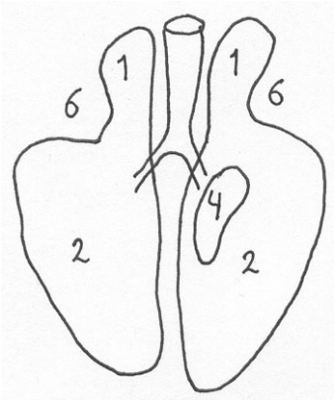

rund

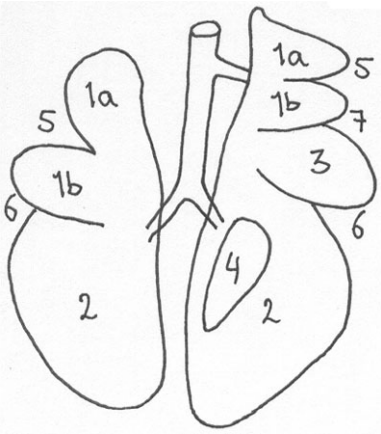

varken

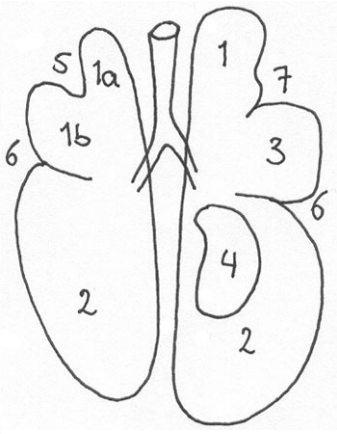

nier

samengesteld	embryo, beer, dolfijn
enkelvoudig	
unipapillair	Car, KRu, Eq
multipapillair	
effen	Su, Ho
oneffen oppervlak	Bo

1. cortex
2. medulla
3. kelk (calix renalis)
4. nierpapil
5. columnae renales
6. pelvis renalis
7. crista renalis

samengesteld | enkelvoudig unipapillair | multipapillair effen | oneffen oppervlak

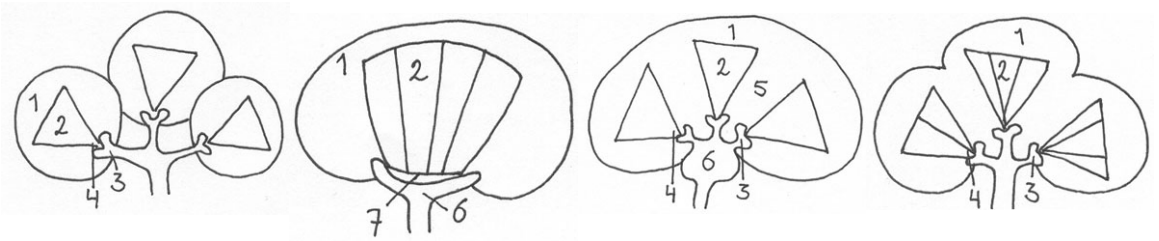

mannelijk genitaal stelsel

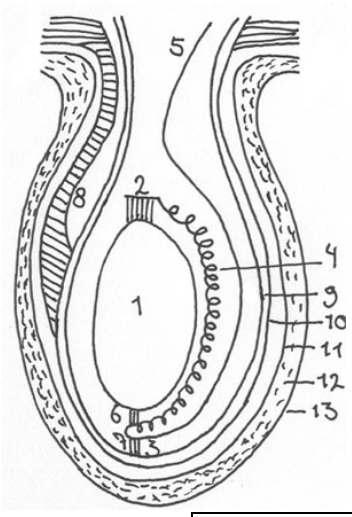

1. testikel
2. caput epididymis
3. cauda epididymis
4. corpus epididymis
5. ductus deferens
6. lig. testis proprium
7. lig. genitoinguinale
8. m. cremaster
9. tunica vaginalis (l. parietalis)
10. fascia spermatica interna
11. fascia spermatica externa
12. tunica dartos
13. huid scrotum

	prostaat		ampulla	zaadblaasje	bulbo-urethrale klier
	corpus	pars disseminata			
hond	x	-	x	-	-
kat	x	x	x	-	x
paard	x	-	x	x	x
rund	(x)	x	x	x	(x)
KRu	-	x		x	(x)
varken	x	x	-	x	x

vrouwelijk genitaal stelsel

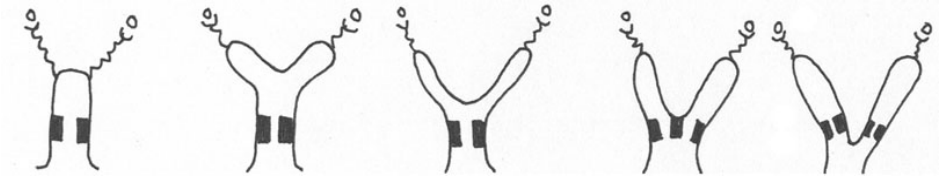

simplex primaten | bicornis Su, Eq, Bo | bipartitus Car, cavia | duplex Cun | vagina duplex buideldieren